研究簡報

大葉黃楊斑蛾 *Pryeria sinica* Moore 幼虫上顎的一种畸形構造

On the Abnormality of the Mandibles of a Zygaenid Larva (*Pryeria sinica* Moore)

黃其林

Hwang Chi-lin

南京農学院

Nanking Agricultural College

最近作者在進行斑蛾科幼虫外形比較研究时，曾在185个大叶黃楊斑蛾幼虫中發現有一个幼虫具有畸形構造的上顎。下面把它和正常的上顎加以比較和敘述。

正常上顎的基部具有一个关節突(圖1, Cdl)和一个关節臼 Col。由这种关節突和头部腹面的关節盂構成杵臼关節。关節臼和头部的突起也構成同样的关系，上顎的尖端具有3个齒狀構造。整个上顎的中面低凹，並有隆起脊3条(圖1, A)。上顎的側面拱曲，具有剛毛兩根(圖1, B)。

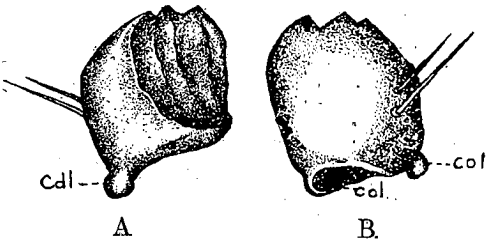

圖1 斑蛾幼虫的正常右上顎
A, 中面； B, 側面； Cdl. 关節突。

畸形上顎左右兩边的差別很大，右上顎(圖2)的長度約为正常上顎的3倍，实际上是由兩个大小不同的上顎連接而成的，基部三分之二是一个巨形上顎，在它的尖端載附着一个小形上顎，这个小形上顎的大小和構造与正常上顎完全一致。在大小兩个上顎之間虽不能活动但界限却很明顯。值得注意的是：(1)小形上顎本身虽不与头部相关联但仍具有它自己的关節突和关節臼(圖2, Cdl′, Col′)。(2)小形上顎的兩根剛毛已消失，但巨形上顎却具有兩根剛毛(圖2)。

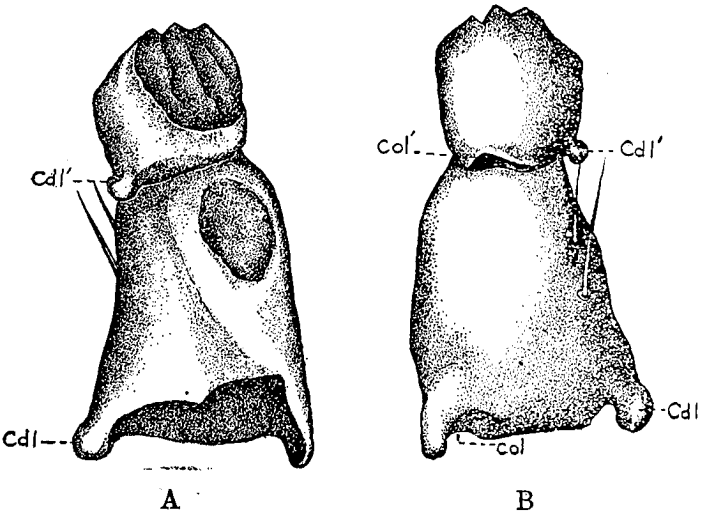

圖2 右边的畸形上顎。基部的巨形上顎附載着一个小形上顎
A, 中面； B, 側面； Cdl′ 及 Cdl 为关節突。

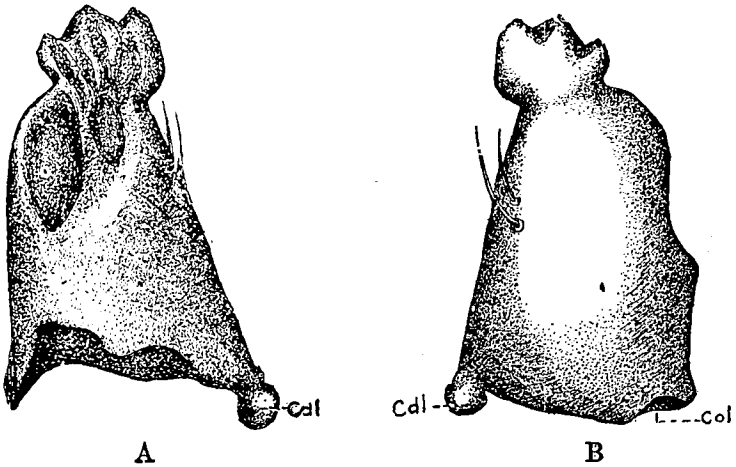

3 畸形的左上顎

A, 中面； B, 側面； Cdl, 关節突； Col. 关節臼。

左右兩畸形上顎在基部三分之二，即巨形上顎部分的差別很小。右边巨形上顎的中面（圖2，A）僅具有一个橢圓形孔，左边巨形上顎的中面（圖3，A）具有並列的大小孔各一个。位置在巨形上顎尖端的小形上顎左右差別最大。左边小形上顎变得很小而且和巨形上顎之間融合成一个整体，中間沒有絲毫的界限。左边小形上顎的形狀也和正常上顎不同（右边小形上顎的形狀完全和正常上顎一致），它本身已沒有关節突但在尖端仍具有三个齒狀構造（圖3，A、B）。

畸形上顎由巨形上顎的关節突和头部相关联。前后兩个关節的位置和正常上顎完全一致。操縱上顎的肌肉位置在巨形上顎的內部，小形上顎本身不具肌肉。